...ane Medical Libra...

AUS DER K. UNIVERSITÄTS-FRAUENKLINIK ZU MÜNCHEN.

2 FÄLLE VON ANENCEPHALIE

INAUGURAL-DISSERTATION

ZUR ERLANGUNG

DER ALLGEMEINEN MEDIZINISCHEN DOKTORWÜRDE

VORGELEGT EINER

HOHEN MEDIZINISCHEN FAKULTÄT
DER K. LUDWIG-MAXIMILIANS-UNIVERSITÄT
ZU MÜNCHEN

VON

RICHARD BLOCH

MÜNCHEN
DRUCK VON MEISENBACH RIFFARTH & Co.

AUS DER K. UNIVERSITÄTS-FRAUENKLINIK ZU MÜNCHEN.

2 FÄLLE VON ANENCEPHALIE

INAUGURAL-DISSERTATION

ZUR ERLANGUNG

DER ALLGEMEINEN MEDIZINISCHEN DOKTORWÜRDE

VORGELEGT EINER

HOHEN MEDIZINISCHEN FAKULTÄT
DER K. LUDWIG-MAXIMILIANS-UNIVERSITÄT
ZU MÜNCHEN

VON

RICHARD BLOCH

MÜNCHEN
DRUCK VON MEISENBACH RIFFARTH & Co.

Gedruckt mit Genehmigung der medizinischen Fakultät
der Universität München.

Referent: Herr Prof. Dr. Doederlein, Geh. Hofrat.

Meiner Mutter

in Dankbarkeit zugeeignet.

Digitized by the Internet Archive
in 2026

https://archive.org/details/IA40153721_0153

2 Fälle von Anencephalie.

Wie der menschliche Organismus von der Geburt ab den mannigfachsten Schädigungen ausgesetzt ist, mögen diese nun durch fehlerhafte Anlage der Organe selbst bedingt sein, oder mögen sie durch Einwirkungen von außen erfolgen, so kann auch der Foetus während seiner Entwicklung aus der Eizelle bis zur Zeit der Geburt schädigenden Einflüssen unterliegen. Jedoch sind die Nachteile, welche den Foetus betreffen, von weit intensiverer Art, als diejenigen, denen der fertige Mensch ausgesetzt ist. Denn es dürfte wohl ohne weiteres klar sein, daß anatomische Veränderungen des werdenden Organismus, da sie nicht das fertige Organ, sondern die Anlage eines solchen betreffen, von einschneidendem Einfluß auf die Gestaltung eines oder mehrerer Organe, ja unter Umständen auf die Gestaltung des ganzen Körpers selbst sind, denn durch den Defekt der Anlage werden ja auch alle die Bildungen, die aus dieser Anlage noch entstehen sollen, in größerem oder geringerem Grade beeinflußt.

In je früheren Stadien der Entwicklung der Foetus schädigenden Einflüssen ausgesetzt ist, um so größer werden auch die daraus resultierenden Veränderungen sein, da ja auch die Organanlagen noch weit weniger differenziert sind, die Schädigungen demnach auch einen größeren Teil des Organismus betreffen, als späterhin der Fall sein wird.

Dies dürfte die Erklärung für die Entstehung von Mißbildungen sein, über deren eigentliche Ursache wir uns wohl noch lange nicht im klaren sein werden. E. Schwalbe unterscheidet bei Entstehung der Mißbildungen eine kausale Genese, die Frage nach den zugrunde liegenden Ursachen und eine formale Genese, welche die morphologischen Vorgänge behandelt, die sich bei der Entwicklung der Mißbildungen abspielen.

Wenn wir von den Mißbildungen am übrigen Körper absehen, so ist unter denen des Kopfes eine der interessantesten die Anencephalie, eine Erscheinung, die, schon von vielen Autoren nach Form und Ursachen durchforscht, immer wieder infolge der

stets neuauftretenden Verschiedenheiten, nicht zum wenigsten auch bis jetzt infolge der Unmöglichkeit, eine sichere Ursache dieses Bildungsfehlers anzugeben, das Interesse hervorruft.

Die Ontogenese der Anencephalie ist folgende: Es bilden die flächenhaft ausgebreiteten Gehirn- und Rückenmarkpartien unter Umständen gar keine Nervenzellen aus. In anderen Fällen jedoch ist eine weitere Entwicklung möglich, indem sich Nervenzellen und peripher motorische Nerven ausbilden, wobei dann aber nachträglich diese Gehirn- oder Rückenmarksubstanz zugrunde geht, so daß nur ihre bindegewebigen Häute zurückbleiben.

Mit der Anencephalie stets verbunden ist in mehr oder minder vollkommenem Maße die Akranie, wobei wohl die Mißbildung des Gehirns das primäre, die Akranie die Folgeerscheinung darstellt. Auch nur teilweises Fehlen des Schädeldaches kommt vor. Häufig tritt auch durch einen Defekt am Schädeldach ein Teil des Gehirns oder vielmehr die an Stelle des Gehirns entstandene Substanz hernienartig hervor. Sofern überhaupt noch eine rudimentäre Ausbildung des Gehirns stattgefunden hat, stellt dieses bloß eine gefäßführende, membranartige Masse dar, in der vereinzelt Ganglenzellen und Nervenfasern eingestreut sind. Vergesellschaftet ist die Anencephalie außer mit anderen Mißbildungen häufig mit Spina bifida, auch findet sich bei ihr fast stets Hypoplasie der Nebennieren.

Das äußerlich schon Hervorstechende der Anencephalie sind die weit hervorstehenden Augen, das Fehlen der Stirn- und Schädelwölbung, sowie das fast völlige Fehlen des Halses. Infolgedessen sitzt der Kopf breit dem Brustkasten auf; man bezeichnet diese Art von Mißbildung mit Krötenkopf.

Im nachfolgenden sollen zwei Anencephalen behandelt werden, die im Besitze der Königlichen Frauenklinik zu München, mir von Geheimrat Döderlein gütigst zur Verfügung gestellt waren. Der eine von diesen wurde in der Klinik selbst geboren, der andere stammt von einer poliklinischen Patientin.

Der erste dieser Anencephalen kam am 12. August 1916 in der Königlichen Universitäts-Frauenklinik in München zur Welt.

Aus der Vorgeschichte erfahren wir folgendes: Frau St. befindet sich in ihrer achten Schwangerschaft. Sie ist 37 Jahre alt und hat das erste Mal im Jahre 1896 geboren. Die Geburt verlief ohne Komplikation. Das Kind lebte, starb jedoch nach 8 Wochen, über die Todesursache können keine Angaben gemacht werden.

Die nächsten Geburten im Jahre 1902, 1905 und 1907 verliefen ebenfalls ohne jede Komplikation, die drei Kinder sind normal, leben und sind gesund. Dagegen abortierte sie bei den nun folgenden drei Schwangerschaften im Jahre 1908, 1909 und 1913 und zwar jedesmal im zweiten bis dritten Schwangerschaftsmonat. Einen Grund hierfür kann sie nicht angeben.

Ihre beiden Eltern sind an einem Schlaganfall gestorben. Sie hat sechs Geschwister, die alle leben und gesund sind. Auch ihr Mann ist immer gesund gewesen. Von Blutsverwandtschaften ist nichts bekannt, Potatorium und sexuelle Infektion wird negiert. In ihrer Kindheit hatte Frau St. Masern, sonst keinerlei Krankheiten durchgemacht. Ihre erste Periode hatte sie in ihrem vierzehnten Jahre, die seitdem regelmäßig alle vier Wochen eintritt. Nach Eintritt der Regel hat sie eine Blinddarmentzündung mit anschließender Bauchfellentzündung durchgemacht. In ihren früheren Schwangerschaften will sie immer gesund gewesen sein. Auch bei dieser Schwangerschaft, bei der sie die letzte Periode am 17. Dezember 1915 hatte und die erste Kindsbewegung am 26. April verspürte, hat sie keine Krankheit gehabt.

Frau St. ist ziemlich groß, kräftig gebaut, Herz und Lunge sind gesund, im Urin findet sich eine leichte Trübung.

Sie wurde am 9. August mit schwachen Wehen in die Klinik aufgenommen. Die äußere Untersuchung des Leibes ergab, daß der Rücken des Kindes nicht zu fühlen, die kleinen Teile durch Hydramnion verdeckt waren. Der Kopf des Kindes stand über dem Becken, die Herztöne des Kindes waren regelmäßig und deutlich hörbar. Die Beckenmaße entsprachen der Norm, die innere Untersuchung ergab keine Besonderheit.

Am 12. August vormittags bekam Frau St. gute Wehen. Der Blasensprung erfolgte nachmittags 4 Uhr, es floß sehr wenig Fruchtwasser ab. Die Dauer der ersten Geburtsperiode betrug 14 Stunden, die der zweiten Geburtsperiode 30 Minuten, Spontangeburt der Placenta ebenfalls nach 30 Minuten.

Es wurde ein lebend unreifes Mädchen in erster Schädellage geboren. Das Kind erwies sich als Anencephalus und starb 5 Minuten nach der Geburt.

Zwei Tage nach der Geburt hatte die Mutter Temperaturen bis zu 39,5° wegen Cystitis. Nach 2 Tagen kritischer Temperaturabfall. Das Wochenbett verlief hierauf ohne Störungen, am 24. August erfolgte Entlassung in ambulatorische Behandlung.

Die nach der Geburt bei Mutter und Kind erfolgte Blutentnahme zwecks Untersuchung des Blutes auf Syphilis ergab negativen Befund.

Das Gewicht des Anencephalus betrug 1700 Gramm. Er ist also nicht völlig ausgetragen. Die äußere Erscheinung des Kindes bietet, wenn wir zunächst von den Anomalien des Schädels absehen wollen, keine abnormen Erscheinungen dar. Brust und Nacken, Leib und Extremitäten sind völlig normal entwickelt, auch die Geschlechtsteile zeigen bei äußerer Betrachtung keinerlei auffallende Veränderungen.

Das Gesicht ist von prognathischem Bau, die Wangen sind beiderseits gleichmäßig gebläht, der Mund ist weit geöffnet, die Lippen schmal (Tafel I). Das Kinn tritt etwas zurück und zeigt Andeutungen eines Doppelkinns. Die Nase ist eingedrückt und geht unmerklich in die Stirne über. Die Augen sind auffallend groß und sehr stark vorgewölbt. Die Ohren sind abstehend und mit der Öffnung nach vorne völlig zusammengebogen. Der Kopf ist etwas nach hinten geneigt und zeigt Andeutungen eines Halses, d. h. es ist die Übergangsfalte zwischen Brust und den unteren Partien des Gesichtes etwas stärker ausgeprägt. Die Stirne ist $1^1/_2$ cm breit, von da ab setzt sie sich in der Mitte durch einen 5 mm breiten und ebenso tiefen Spalt von den übrigen Teilen des Schädels ab. Dieser Spalt verliert sich allmählich gegen die Ohren hin. Bei den durch den Spalt und seine seitlichen Fortsetzungen von der Stirne abgetrennten Teilen des Schädels fehlt die Schädelwölbung vollständig und zeigt eine flache, scheibenförmige Abplattung. In ihrem Bereiche fehlt die Epidermis, an ihrer Stelle ist sie von einer weichen, dunkelroten, gefäßführenden Membran übergleitet, durch die die Schädelbasis deutlich durchzufühlen ist. Der Defekt setzt sich nach allen Seiten scharf gegen die Epidermis der Stirne ab. Er ist von spärlichen dunklen Haaren umsäumt. Seine untere Grenze setzt sich gegen den Rücken durch einen horizontal verlaufenen Spalt von 3 mm Breite scharf ab. Der Rücken ist symmetrisch, im Bereiche der Wirbelsäule finden sich keinerlei Anomalien.

Die Sektion des Kindes ergab folgenden Befund:

Nach Eröffnung der Bauchhöhle zeigen die Baucheingeweide die gewöhnliche Lagerung. Leber nicht vergrößert, Dickdarm entsprechend angeheftet, Colon ascendens an normaler Stelle, Nabelgefässe zeigen keine Anomalien, äußere und innere Ge-

schlechtsorgane sind normal entwickelt, am Zwerchfell keinerlei Defekt. Auch die Milz ist nicht vergrößert.

Auch der Situs der Brustorgane zeigt keinerlei Anomalien. Der Thymuskörper reicht bis zur dritten Rippe, beide Lungen gut entwickelt, rechte dreilappig, linke zweilappig. An der Zunge nichts Besonderes, Schleimhaut des Kehleinganges gefältelt, zeigt Reste eines Oedems. Oesophagus o. B., ebenso die Luftröhre. Lunge auch in den Randpartien völlig luftleer, in fötalem Atelektasezustand. Herausgeschnittene Stückchen sinken sofort in Wasser unter. Herz von entsprechender Größe, Pulmonalklappen gut entwickelt, ebenso Tricuspidalis, Mitralis und Aorta. Foramen ovale ist schlitzförmig geöffnet und die Klappe des Foramen ovale ist vorhanden. Ductus Botalli der Aorta thoracalis ganz gut ausgebildet. Am Harnapparat sind keine Besonderheiten. Die Nebennieren zeigen die bei Anencephalie bekannte, stark rudimentäre Entwicklung, stellen kaum linsengroße, sehr flache Gebilde dar. Auf Schnitten sieht man deutlich ihre gelbgefärbte Rindensubstanz. Mark ist völlig hämorrhagisch erweicht. Das Rückenmark ist in seiner ganzen Ausdehnung entwickelt. Da kein Schädeldach zur Entwicklung gekommen ist, liegt die Schädelbasis, bedeckt von einer Membran, vor. Die gleiche Membran bedeckt den Eingang in den Wirbelkanal. Der Wirbelkanal wurde in seiner ganzen Länge von hinten her eröffnet und dabei festgestellt, daß das ganze Rückenmark mit vorderen und hinteren Wurzeln vorhanden ist. Vom Gehirn ist gar nichts vorhanden, ebenso nicht das verlängerte Mark.

Wenn wir den Befund, den die Sektion ergeben hat, nochmals zusammenfassen, so kommen wir zu folgendem Resultat:

Foetus dem 8. Schwangerschaftsmonat entsprechend, weiblichen Geschlechts, völliges Fehlen des Schädeldaches, des Gehirns und des verlängerten Marks, hochgradige Hypoplasie beider Nebennieren. Sonst normale Körperbildung. Zur genaueren histologischen Untersuchung der Nebennieren war deren histologische Konservierung eine zu schlechte.

Im zweiten Fall handelt es sich um eine poliklinische Patientin. Der Schwangerschaftsbefund konnte demnach nicht so genau erhoben werden.

Frau V. ist eine 38 jährige Siebengebärende. Hat 6 mal spontan entbunden, alle Kinder normal, 3 davon im Säuglingsalter gestorben, 3 leben, sind gesund.

Letzte Periode Ende November 1915. Am 17. Juli vormittags begannen die Wehen, abends um 9½ Uhr sprang die Blase, die untersuchende Hebamme stellte Fußlage fest; es soll viel Fruchtwasser abgegangen sein. Sie verständigte hierauf die geburtshilfliche Poliklinik. Bei Eintreffen des Assistenten war die Geburt schon spontan in Fußlage erfolgt, das Kind war tot. Es soll weder geatmet noch geschrien haben, das Herz jedoch geschlagen und das Kind sich bewegt haben. Kurze Zeit nach Geburt des Kindes kam die Placenta spontan. Die Placena war sehr groß und schwer durch Placentarzottenoedem. Bemerkenswert ist es, daß in der Uterusmuskulatur mehrere kirsch- bis walnußgroße Myomknoten durch die Bauchdecken zu tasten waren. Das Kind war nahezu ausgetragen, kam ungefähr um 1 Monat zu früh auf die Welt.

Bei der äußeren Betrachtung zeigt das Kind ein charakteristisches krötenartiges Aussehen, es ist von auffallend plumper und gedrungener Gestalt. Seine Länge beträgt 34 cm, sein Gewicht 1800 Gramm. Die Extremitäten sind wohlgebildet und von richtigem Ebenmaß. Das Kind ist weiblichen Geschlechts, die äußeren Geschlechtsteile sind normal entwickelt.

Ausgesprochenen prognathischen Bau zeigt das Gesicht. Große, vorgewölbte Bulbi liegen in sehr flachen Augenhöhlen (Tafel II). Die Augenbrauen sind nur angedeutet, zwischen diesen und der Haargrenze ist nur ein Abstand von wenigen Millimetern. Die Nase ist platt und dick und ragt aus dem flachen Gesicht nur wenig hervor, wobei die Nasenwurzel einen flachen Übergang in die kurze Stirne zeigt. Der Mund ist geöffnet mit breiten, flachen Lippen. Der Kopf befindet sich in Deflexionsstellung, sitzt breit auf dem Brustkasten auf und geht ohne Hals in den Rumpf über, der Übergang ist nur durch eine Schnürfalte angedeutet. Die Ohren sind wohlgebildet, liegen jedoch platt dem Kopfe an. Das Kinn zeigt die ausgeprägte Bildung eines Doppelkinns.

Der Gesichtsschädel geht nach oben zu in das Schädeldach über, eine Schädelwölbung fehlt nahezu vollständig, doch ist die Andeutung einer solchen vorhanden. Das Schädeldach ist mit Ausnahme des Hinterhauptknochens vorhanden. An der Stelle des Hinterhauptknochens befindet sich an der tiefsten Stelle des Kopfes ein Defekt, dessen Form rundlich ist und der einen Durchmesser von ungefähr 1 cm hat. Aus diesem Defekt tritt ein Teil der Gehirnrudimente hernienartig hervor. Die Form dieses Hirnbruches ist ein mit der Basis nach oben gerichteter

Kegel von 4½ cm Länge, an dessen oberem Teil zwei kleine kugelige Gebilde von der gleichen Beschaffenheit warzenförmig aufsitzen. Von dieser Stelle aus nach abwärts befindet sich auf dem Rücken in der Medianlinie eine Stelle von 7 cm Länge und 4 cm Breite, in deren Bereiche kein Wachstum der Epidermis stattgefunden hat, sie reicht vielmehr nur bis zu den Rändern dieses Punktes heran. Im Bereiche dieses von Epidermis nicht überwachsenen Defektes befindet sich eine zarte, dunkelrote, gefäßführende Membran. An dieser Stelle scheinen, soweit es sich durch die äußere Untersuchung feststellen läßt, die Wirbelbogen zu fehlen und der Rückenmarkkanal offen zu sein. Der Defekt reicht nach unten bis nahe an den Darmbeinkamm, nach oben bis zur Halsgegend.

Sonst bietet die äußere Betrachtung weiter keine Mißbildungen dar. Das Abdomen ist gegen die Mittellinie zu leicht vorgewölbt, die Nabelschnur und ihre Ansatzstelle weist keine Besonderheiten auf. Am Körper des Foetus sind Reste von amniotischen Verwachsungen, auch im Bereiche der Defekte, nicht nachweisbar.

Die Sektion des Kindes ergibt folgenden Befund:

Die Haut besonders auf der Brust, dem Bauch und den Oberschenkeln ist stark succulent und ödematös. Durch die starke Deflexionsstellung des Kopfes und die hochgradige lordotische Verkrümmung der Halswirbelsäure ist der ganze Brustraum nach oben gezogen und nur dem Bauchraum freie Entwicklung geboten worden. Der Bauchraum mit seinen Eingeweiden nimmt viel Raum ein, Leber ist stark vergrößert, besonders der linke Lappen. Das Zwerchfell zeigt keinerlei Defekte, Nabelschnur enthält nur zwei Gefäße, es zeigt sich, daß die linke Nabelarterie völlig rudimentär angelegt und obliteriert ist. Das Colon ascendens mit Coecum und Appendix ist nicht rechts an normaler Stelle gelagert, sondern liegt zentral frei unter der Leber, zwischen Leber und Dünndarmkonvolut. Im übrigen ist der Dickdarm in seiner Länge zwar entsprechend, jedoch vom Colon descendens an hochgradig verengt und verkleinert angelegt. Zu einer Atresie kam es jedoch nirgends. Die weiblichen Geschlechtsorgane sind normal entwickelt, Milz ist nicht vergrößert, am Zwerchfell keine Defekte.

Der Kehleingang ist ödematös, seine Schleimhaut gefältelt. Oesophagus ist durchgängig, Schilddrüse und Thymuskörper sind vorhanden und von entsprechender Größe. Kehlkopf und Trachea

normal entwickelt. Beide Lungen sind außerordentlich klein, die linke besteht aus einem Lappen, der nur eine Furche trägt. Dieser Lappen ist kaum so groß wie sonst der Oberlappen allein. Die rechte Lunge ist sogar noch kleiner, eine zweiteilende Furche schneidet tiefer ein, als die an der linken Lunge. Das Herz scheint ballonartig erweitert, der Sulcus coronarius anterior ganz nach der linken Kante zu verdrängt. Unter dem Epicard zahlreiche Blutaustritte.

Bei Eröffnung des Herzens zeigt es sich, daß fast das ganze Herz vom rechten Ventrikel eingenommen wird. Der linke Ventrikel ist hochgradig verengt. Man gewahrt einen großen Defekt in der Kammerscheidewand, der das ganze Septum membranaceum betrifft. Die Kammervorhofsklappen beider Seiten gehen ineinander über. Ganz enorm erweitert ist auch der rechte Vorhof, der mit dem linken Vorhof jedoch ein einziges Ganzes bildet.

Es zeigt sich weiterhin, daß Pulmonalis und Aorta beide aus dem rechten Ventrikel entspringen.

Nach vorne und links liegt die rudimentäre Pulmonalis. Diese besitzt nur zwei Semilunarklappen und teilt sich dann in einen rechten und linken Lungenast auf. Der Ductus Botalli fehlt vollständig, die Aorta ist stark erweitert, liegt rechts von der Pulmonalis. Sie ist mit drei gut entwickelten Semilunarklappen ausgestattet. Unter der linken Aortenklappe entspringt eine große Coronararterie. Die Aorta descendens ist stark erweitert, sie gibt der Reihe nach die Anonyma, Carotis sinistra und Subclavia sinistra ab.

Der Magen ist kaum zu einem Sack erweitert, mehr röhrenförmig. Hinter der Milz eine Anzahl kleiner Nebenmilzen. Die Nieren selbst sind normal entwickelt, jeder Niere sitzt eine hochgradig verkleinerte Nebenniere auf, jeweils von kaum Linsengröße, die helle Marksubstanz ist deutlich zu erkennen.

Bei der Sektion des Schädels zeigte sich, daß vom Schädeldach wohl Stirn- und Scheitelbeine, wenn auch sehr rudimentär, zur Entwicklung gekommen sind. Doch kann man deutlich Stirn-, Kranz- und Sagittalnaht erkennen. Zur Bildung einer großen Fontanelle kam es nicht. Es besteht keine Lücke am Kreuzungspunkt dieser Nähte. Diese rudimentären Schädeldachknochen sind fest auf die Schädelbasisknochen gepreßt, so daß gar kein cerebraler Raum mehr vorhanden ist. Das ganze Hinterhauptsbein fehlt. Statt dessen beginnt ein breiter Defekt, aus dem eine

walnußgroße, weiche, von einer Haut überzogene Masse hervordringt. Im Schnitt enthält diese Geschwulst Blutgerinnsel und graugelbliche Gewebsmassen, wahrscheinlich Hirnreste. Zur Bildung eines Wirbelkanals ist es nicht gekommen. Wirbelkörper sind zwar vorhanden, doch haben sie ihre Bögen nirgends nach hinten geschlossen. Das Rückenmark und die Rückenmarkhäute liegen frei wie auf einer Platte. Nachdem Schädel und Wirbelsäule mit der Säge entzweigeteilt sind, sieht man deutlich die halbkreisförmige lordotische Verkrümmung der Halswirbelsäule.

Wenn wir also den Sektionsbefund nochmals zusammenfassen, kommen wir zu folgender Diagnose:

Hochgradiger Defekt der Schädeldachknochen, breite Kranio- und totale Rachischisis, Ektopie der Hirnrudimente. Vorhofsscheidenwanddefekt, Defekt des Septum membranaceum, gemeinsamer Ursprung von Aorta und Pulmonalis, aus dem rechten Ventrikel, starke Hypoplasie der Pulmonalis, Erweiterung der Aorta ascendens, hochgradige Hypoplasie des linken Ventrikels, Fehlen des Ductus Botalli, Hypoplasie beider Nebennieren, Fehlen der linken Nabelarterie, Leberhypertrophie, Nebenmilze, Anasarka der Haut, mechanische Hypoplasie beider Lungen.

Es handelte sich also in den beiden beschriebenen Fällen um Anencephalen, von denen der eine, außer Hypoplasie der Nebennieren, keine Veränderungen des Körperbaues aufwies, der andere aber daneben außer geringeren Abweichungen noch eine erhebliche Mißbildung des Herzens und der Wirbelsäule zeigte.

Das am meisten Auffallende ist die auch hier beobachtete Hypoplasie beider Nebennieren, eine bei diesen Störungen der Gehirnentwicklung fast stets vorkommende Erscheinung. Eine ausreichende Erklärung für den Zusammenhang zwischen Hypoplasie der Nebennieren und dem Großhirndefekt konnte bis jetzt noch nicht gefunden werden, wenn auch sicherlich anzunehmen ist, daß hier ursächliche Beziehungen bestehen müssen.

Es wurde durch neuere Untersuchungen und Statistiken festgestellt, daß in ca. 30 bis 40% ein einseitiges oder doppelseitiges Fehlen der Nebennieren besteht. In anderen Fällen waren die Nebennieren hypoplastisch, und zwar war die Größe der Hypoplasie der Größe des Großhirndefektes direkt proportional.

Welches von beiden Ursachen die primäre und welches die sekundäre ist, darüber gehen die Ansichten noch weit auseinander, es fehlt also demnach hierfür noch jeder sichere Anhaltspunkt.

Robert Meyer nimmt die Mißbildung des Gehirns als das primäre an. Er hat an der Hand von 33 Fällen nachgewiesen, daß die Marksubstanz keine Hypoplasie zeigte, wogegen in der Hälfte der Fälle die Rinde einseitig oder doppelseitig zugrunde gegangen war.

Im Gegensatz hiezu hält Veit die Hypoplasie der Nebennieren für das primäre in der Annahme, daß der fehlende Lipoidgehalt ungünstig auf die Gehirnentwicklung einwirke. Jedoch wurde gerade diese Ansicht von Robert Meyer und Aschoff widerlegt durch den Nachweis, daß, solange noch ein Rest von Nebennieren vorhanden war, auch immer noch Lipoide da seien. Je mehr Fälle dieser Art bekannt werden, umsomehr wird wohl auch in diesem Punkte die Forschung Klarheit bekommen.

Was die Geburt der Anencephalen betrifft, so ist sie in unseren beiden Fällen glatt von statten gegangen. Doch können sehr wohl erhebliche Veränderungen der äußeren Form und daraus resultierende Veränderungen innerer Organe größere oder geringe Störungen des Geburtsverlaufs verursachen. So können z. B. Leber und Nieren so enorm vergrößert sein, daß sie ein Geburtshindernis abgeben. Auch die Größe der Mißgeburt, besonders die massige Breite der Schultern, können zu einer Erschwerung der Geburt beitragen. Es kann auch infolge der bei Anencephalen nicht so selten vorkommenden außerordentlich kurzen Nabelschnur leicht Ablösung der Placenta eintreten. Ferner dürfte die Neigung dieser Mißbildung, sich in ungünstige Geburtslagen, meist Gesichtslagen, seltener Querlagen, einzustellen, ebenfalls den normalen Geburtsverlauf ungünstig beeinflussen.

Was die Lebensfähigkeit des Anencephalen anbelangt, so ist klar, daß ein solcher bei derartig schweren Defekten des Gehirns unmöglich lebensfähig sein kann, wenn auch ein Fall beschrieben wird, daß ein solcher bis zu 20 Tagen gelebt haben soll. In unseren beiden Fällen hat der eine noch 5 Minuten nach der Geburt gelebt, der andere ist wohl kurz vor Beginn der Austreibungsperiode oder während derselben abgestorben.

Wenn wir zum Schlusse noch mit einigen Worten die Auffassung streifen wollen, welche vergangene Zeiten gegenüber den Mißbildungen hatten, so müssen wir sagen, daß in diesem Punkte wie überhaupt auf dem ganzen Gebiete der Zeugungsvorgänge der gröbste Aberglaube gewaltet hat. Die Mißbildung galt, besonders im Mittelalter, für ein Werk des Teufels, ein Werk der

Finsternis oder ein göttliches Strafgericht, und häufig genug wurden solch arme Frauen nicht nur von ihrer Umgebung deswegen verachtet und gemieden, sondern auch auf dem Scheiterhaufen verbrannt. Die Zeiten sind nicht einmal allzufern, in denen die Placenta als ein lebendes Wesen feierlichst mit einem Messer getötet und begraben worden war, Gebräuche, die sich bei vielen wilden Völkern noch bis auf den heutigen Tag erhalten haben. Und wenn es schließlich auch bei uns noch Frauen gibt, die zu einem Krötenknöchlein, das sie, auf der Brust getragen, vor den Gefahren der Schwangerschaft schützen soll, mehr Vertrauen haben als zum Geburtshelfer, so können wir trotzdem sagen, daß unsere moderne Zeit mit dem Wust von Aberglauben, der den Fortpflanzungsvorgängen anhaftete, im großen und ganzen aufgeräumt hat. Und dies verdanken wir der wissenschaftlichen Forschung.

Lebenslauf.

Ich, Richard Bloch, wurde am 22. April 1890 zu Nürnberg als Sohn des Kaufmanns Josef Bloch und seiner Frau Frida geboren. Ich besuchte das K. humanistische neue Gymnasium zu Nürnberg, dann das K. alte Gymnasium zu Regensburg, wo ich im Juli 1910 absolvierte. Dem Studium der Medizin oblag ich zuerst in Erlangen, dann in München, wo ich im Februar 1913 die ärztliche Vorprüfung bestand. Dann studierte ich bis zum Ausbruch des Krieges in Kiel.

Ich wurde dann als Unterarzt einberufen und war zuerst am Krankenhaus in Nürnberg, dann in Erlangen am Reservelazarett tätig. In Erlangen war es mir auch ermöglicht, Dienstbefreiung zwecks Besuch von Vorlesungen und Kliniken zu erhalten während des Sommersemester 1915.

Im November 1915 kam ich mit dem 3. Bataillon des 11. bayer. Res.-Inf.-Regt. in das Feld. Von Anfang Juli 1916 bis Mitte September 1916 wurde ich vom Felde zwecks Ablegung der ärztlichen Prüfung beurlaubt. Diese bestand ich am 4. September 1916.

Darnach wieder ins Feld zurückgekehrt, habe ich mich seit dieser Zeit ununterbrochen beim Regiment befunden. Zurzeit befinde ich mich auf kurzem Urlaub in München.

MÜNCHEN, den 7. Januar 1917.

Richard Bloch.

Zum Schlusse gestatte ich mir noch, Herrn Geheimrat Prof. Dr. Doederlein für gütige Überlassung der Arbeit sowie Herrn Dr. Sänger für seine freundliche Unterstützung bei der Sektion meinen ergebensten Dank auszusprechen.

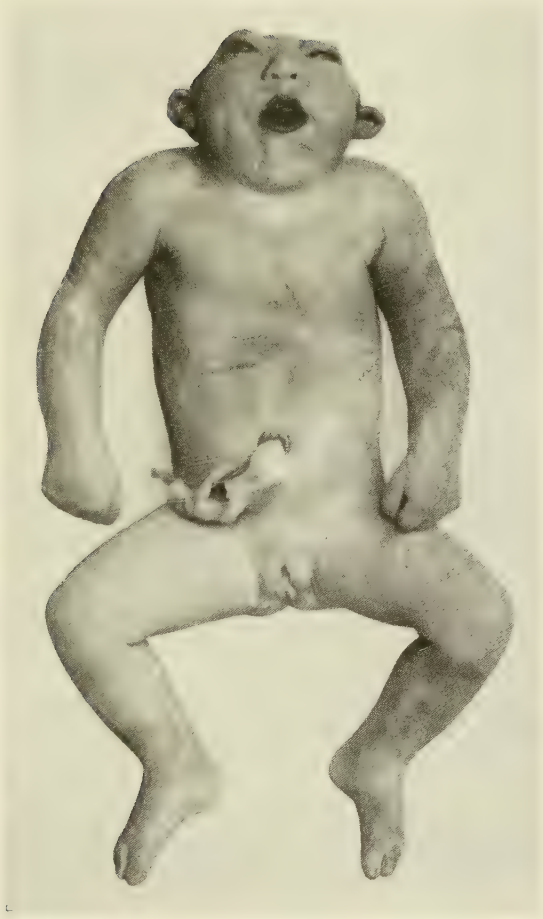

Fig. 1.

Fig. 2.

Fig. 1.

Fig. 2.